

Non palpable Implanon rod – strategies for their localization and removal

Implante contraceptivo não palpável – estratégias para a sua localização e remoção

Patrícia Isidro Amaral*, Lúcia Correia*, Inês Silveira Reis**, Ana Isabel Machado***
Centro Hospitalar Lisboa Central – Maternidade Dr. Alfredo da Costa

Abstract

Overview and Aims: The contraceptive implant is frequently used to provide contraceptive protection over three years. The implant is inserted into the subcutaneous tissue of the upper arm, and should be palpable and easily removed. We evaluated the best imaging strategy for non-palpable implant (Implanon®) localization and removal.

Study Design: Retrospective study.

Population: A total of 11 women referred to a tertiary care hospital, between October 2009 and January 2012, for localization and removal of their non-palpable implants.

Methods: Different localization methods (ultrasound and magnetic resonance imaging) were evaluated for non-palpable rod.

Results: Seven of the nonpalpable implants were inserted in a health care center, three in a district hospital and one in a private clinic. In three women, the reasons for requesting removal were the end of the implant validity, two wanted to become pregnant, two had weight gain, one had weight loss, one referred irregular bleeding, one had two implants and one did a hysterectomy. In 81.8% (9) of the women, the implants were identified and localized by ultrasound, and successfully removed. In two patients the implant was not found and therefore not removed.

Conclusions: In our study, high resolution ultrasound proved to be a sensitive method in implants localization, being the primary choice for determining the location of nonpalpable implants.

Keywords: Implanon; contraceptive implant; etonogestrel; localization; ultrasound

INTRODUÇÃO

O implante subcutâneo – Implanon® [Schering-Plough Limited/Merck Sharp & Dohme Limited (MSD)] é um método contraceptivo de longa duração, devendo ser removido no final do terceiro ano de utilização, ou em qualquer outra altura, se solicitado pela paciente ou por indicação médica¹⁻⁶. Consiste num pequeno bastonete flexível, não biodegradável, com 40 mm de comprimento e 2 mm de diâmetro, composto por um núcleo contendo 68 mg de etonogestrel (ENG) e pelo copolímero de vinilacetato de etileno envolvido por uma membrana doseadora de libertação^{2-5,7}. O ENG, o metabolito biologicamente ativo do deso-

gestrel, é libertado a uma taxa de 60-70 µg/dia nas semanas 5 e 6, diminuindo para aproximadamente 35-45 µg/dia no final do primeiro ano, 30-40 µg/dia no final do segundo ano e 25-30 µg/dia no final do terceiro ano^{8,9}. O ENG é um progestativo com um perfil de segurança e eficácia comprovado^{2,6}.

O implante não radiopaco, comercializado em Portugal desde o final de 2001 com o nome Implanon®, encontra-se num aplicador estéril cuja inserção é rápida e fácil (tempo médio para inserção: $1,4 \pm 1,7$ min)² (Figura 1).

Desde o final do ano de 2010 está disponível em Portugal o ImplanonNXT®. Este dispositivo médico apresenta as mesmas características do anterior, com a exceção de incluir um novo aplicador e ter na sua constituição uma pequena quantidade de sulfato de bário (3%), o que o torna radiopaco. Estudos recentes demonstram não existir qualquer efeito na bioequivalên-

*Interna do Internato Complementar de Obstetria e Ginecologia

**Assistente Graduada Senior de Radiologia

***Assistente de Obstetria e Ginecologia

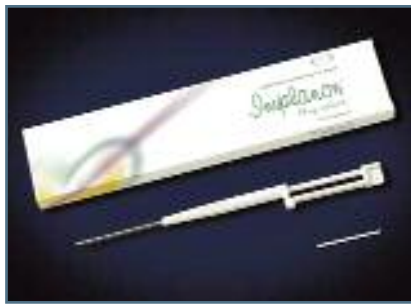

FIGURA 1. Implante não radiopaco e seu aplicador - Implanon®

cia dos implantes, pela adição dos 15 mg de bário ao núcleo do implante¹⁰. O novo aplicador pré-carregado, estéril e descartável foi redesenhado de forma a facilitar a inserção do implante subcutâneo pré determinando a profundidade a que o implante fica abaixo da pele^{10,11}. Como mecanismo protetor, o aplicador torna-se inutilizável se o implante não se encontrar na agulha. Após a inserção do novo implante, a agulha é recolhida no corpo do aplicador, reduzindo o risco de picada acidental¹⁰ (Figura 2). Quando o implante é inserido corretamente^{9,12} e se encontra palpável, a sua remoção habitualmente é rápida e fácil (tempo médio de remoção: $4,2 \pm 4,9$ min)^{1,2}.

No entanto, se o implante for incorretamente inserido (profundamente), se existir aumento ponderal significativo, migração, fibrose ou o não reconhecimento da não inserção do mesmo, o implante pode não ser palpável^{1,2}.

Estudos anteriores demonstraram que o implante não radiopaco (Implanon®) pode ser visualizado *in situ* tanto pela ecografia como pela ressonância magnética (RM), permitindo estes métodos imagiológicos, localizar o implante e facilitar a posterior remoção^{7,13}; por este dispositivo médico não ser radiopaco o raio-X (RX) bidimensional e a Tomografia Computorizada (TC) não são úteis na sua localização³. Já o ImplanonNXT® por ser radiopaco é facilmente identificado pela realização de um RX bidimensional, podendo ainda ser utilizadas para sua localização a ecografia de partes moles com um transdutor linear de alta frequência (10 MHz ou superior), TC ou RM. Nas situações em que os métodos imagiológicos não identifiquem qualquer um dos tipos de implantes, a presença destes dispositivos deve ser confirmada através do doseamento sérico do ENG¹².

A cirurgia exploradora sem o conhecimento da localização exata do implante é totalmente desaconselhada².




FIGURA 2. Aplicador do implante radiopaco - ImplanonNXT®

Mais de 6 milhões de mulheres em todo o Mundo utilizam o implante contraceptivo^{10,11}. Está descrita uma taxa relativamente baixa (cerca de 1 caso em 1000 inserções) de complicações na sua remoção¹⁴.

O objetivo do estudo foi determinar a melhor estratégia imagiológica (ecografia vs RMN) de localização e remoção de implantes não palpáveis. O estudo inclui ainda uma breve abordagem do novo implante contraceptivo ImplanonNXT®.

MÉTODOS

Foi efectuado um estudo retrospectivo de 11 casos de mulheres referenciadas à consulta de Planeamento Familiar da nossa instituição por implante contraceptivo não radiopaco não palpável, entre Outubro de 2009 e Janeiro de 2012.

Após a confirmação de que o implante não se apresentava palpável, todas as utentes realizaram no Serviço de Radiologia da nossa instituição uma ecografia de partes moles do braço onde se encontrava inserido o implante.

Foram utilizadas sondas lineares de alta frequência (10-14 MHz, GE).

O braço foi colocado na mesma posição que é aconselhada para remoção, isto é, o braço não dominante fletido ao nível do cotovelo e rodado para fora de forma a que o punho fique paralelo à orelha (Figura 3).

O *scanning* foi realizado utilizando cortes transversais e sagitais, podendo a cicatriz de inserção do implante orientar a sua localização. Os implantes foram considerados localizados quando se identificou uma estrutura linear hiperecogénica em corte sagital (Figura 4) ou punctiforme em corte transversal, com cone de sombra posterior.

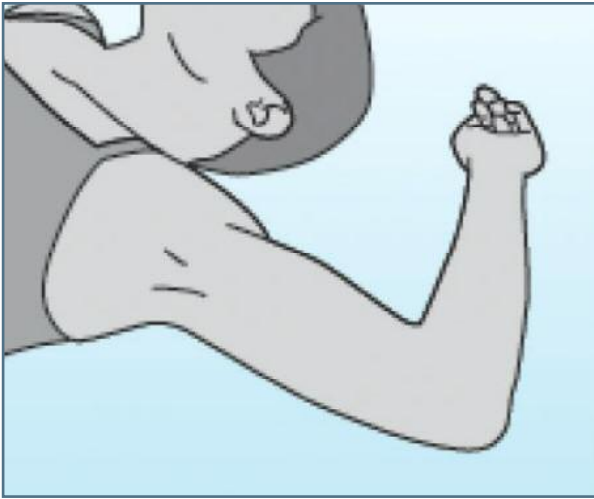


FIGURA 3. Posição do braço recomendada para a inserção, remoção e localização do implante

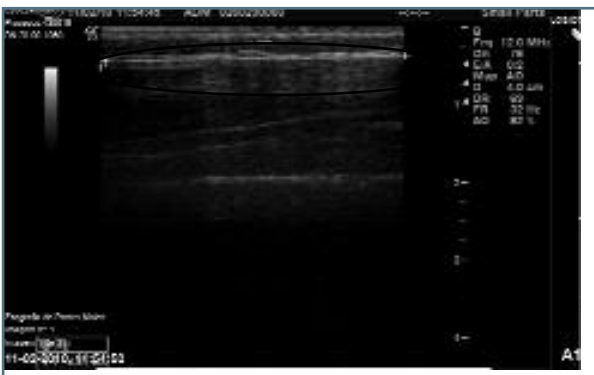


FIGURA 4. Imagem ecográfica em corte sagital de estrutura linear hiperecogênica correspondendo a implante, com medição da sua profundidade em relação à derme

Três destas utentes recorreram à nossa instituição já com as RM realizadas a pedido de outros clínicos. Numa das pacientes em que o implante não foi identificado por ecografia, foi pedida uma RM do braço portador do implante (Figura 5).

Após a identificação do implante (posição anatómica e profundidade medida em milímetros), a sua projecção na pele foi marcada com caneta dérmica, sendo a utente referenciada para remoção do implante no mesmo dia. A intervenção foi realizada utilizando condições de assépsia, sob anestesia local na extremidade distal, onde foi realizada uma incisão transversal de aproximadamente 1,5-2,0 cm. Por disseção dos tecidos com pinça de disseção foi extraído o implante. O tempo médio de extração foi de 20 minutos.

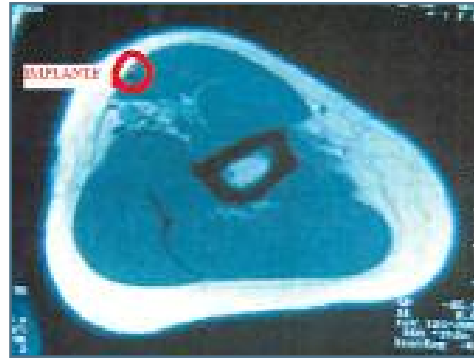

FIGURA 5. Imagem tubular compatível com implante identificada em Ressonância Magnética

Os três primeiros implantes foram removidos por Cirurgiões Gerais, dada a sua maior experiência em cirurgia das partes moles, e os restantes, por médicos da Consulta de Planeamento Familiar da instituição.

Após a extração do implante as utentes que pretendiam manter contraceção receberam aconselhamento. Todas as utentes foram orientadas para a realização de vigilância ginecológica de acordo com o grupo etário e risco, nos seus médicos assistentes.

RESULTADOS

Onze mulheres portadoras de implante – Implanon® não palpável foram referenciadas para localização e remoção dos implantes.

As utentes apresentaram idades entre os 17 e os 51 anos sendo a mediana de idades de 34 anos. Relativamente à paridade, 90,1% (10) das mulheres eram multíparas e 9,9% (1) nulíparas.

Nenhum destes implantes foi colocado na consulta de planeamento familiar da instituição [centro de saúde: 7 (63,6%), hospitais distritais: 3 (27,3%) e médico assistente: 1 (9,1%)].

Os motivos que mais levaram as utentes a extrair o implante foram o prazo expirado: 3, desejo de gravidez: 2, aumento ponderal significativo: 2, diminuição ponderal significativa: 1, metrorragias: 1, dificuldade na extração prévia do implante: 1 (tinha 2 implantes inseridos, um dos quais com o prazo expirado) e sem necessidade de contraceção: 1 – Quadro I.

Em 81,8% (9) dos casos, os implantes foram identificados e localizados por ecografia, tendo sido medida a profundidade do implante em milímetros - Quadro II.

QUADRO I: TEMPO DE DURAÇÃO DESDE A INSERÇÃO DO IMPLANTE NÃO RADIOPACO E MOTIVOS PARA O PEDIDO DA SUA REMOÇÃO

Caso	Duração desde a inserção (meses)	Motivo para pedido de remoção
1	19	Metrorragias
2	18	Aumento ponderal significativo
3	8	Pretende engravidar
4	36; 31	2 Implantes
5	11	Pretende engravidar
6	36	Prazo a terminar
7	43	Status pós HT+AB
8	36	Prazo a terminar
9	36	Prazo a terminar
10	13	Aumento ponderal significativo
11	10	Diminuição ponderal significativa

HT+AB: Histerectomia Total com Anexectomia Bilateral

QUADRO II: ACHADOS ECOGRÁFICOS DOS IMPLANTES NÃO RADIOPACOS NÃO PALPÁVEIS

Caso	Profundidade (mm)
1	3,00
2	7,00
3	5,20
4	4,50
5	6,20
6	Não individualizado
7	Não individualizado
8	5,00
9	9,00
10	7,55
11	Não disponível

Três das quatro RM avaliadas neste estudo tinham sido realizadas previamente à referência à nossa consulta, tendo sido identificado o implante em duas delas, o que também foi confirmado em ecografia das partes moles realizadas *a posteriori*. A utente portadora da RM que não identificou o implante, realizou posteriormente ecografia que identificou e localizou o implante, tendo este sido também removido.

Em duas pacientes, não se identificaram os implantes por ecografia, não tendo portanto sido removidos. Uma destas pacientes realizou RM do braço portador do implante, não tendo sido identificado qualquer implante. Foi-lhe sugerido o doseamento do ENG que a doente recusou.

Nas utentes em que os implantes foram identificados, localizados e posteriormente marcados após a ecografia das partes moles, a sua remoção foi realizada com sucesso, sob anestesia local, em ambulatório e sem complicações (incluindo um caso em que a RM não identificou o implante) – Quadro III.

DISCUSSÃO

A inserção do implante deve ser sempre realizada de forma meticulosa e correta de forma a minimizar os riscos de uma difícil remoção².

Se na altura da remoção estivermos na presença de um implante não palpável é mandatória uma estreita coordenação clínica entre os médicos Ginecologista-Obstetra, o Radiologista e, eventualmente, o Cirurgião Geral/Plástico de modo a localizar corretamente o implante e minimizar eventuais complicações, nomeadamente lesão de estruturas vasculares ou nervosas.

Com este estudo evidenciamos que a melhor estratégia de identificação e extração de implantes não radiopacos não palpáveis deve iniciar-se pela realização de uma ecografia de tecidos moles utilizando um transdutor de alta frequência. À exceção das duas pacientes em que a ecografia não identificou o implante, todos os outros implantes foram identificados por este método. Uma destas pacientes realizou RM, mas sem visualização de imagem compatível com implante. Destacamos ainda um caso em que a ecografia identificou o implante, mas a RM não o fez.

Assim, a ecografia das partes moles para além de ser

QUADRO III: RESUMO DOS ACHADOS IMAGIOLÓGICOS E REMOÇÃO CIRÚRGICA DOS IMPLANTES NÃO RADIOPACOS

Caso	Identificação e localização em Ecografia	Identificação em RM	Remoção Cirúrgica
1	Sim	Sim	Sim
2	Sim	Sim	Sim
3	Sim	Não	Sim
4	Sim	Não realizou	Sim
5	Sim	Não realizou	Sim
6	Não	Não	Não
7	Não	Não realizou	Não
8	Sim	Não realizou	Sim
9	Sim	Não realizou	Sim
10	Sim	Não realizou	Sim
11	Sim	Não realizou	Sim

RM: Ressonância Magnética

uma técnica mais econômica e acessível, permite localizar o implante e orientar o cirurgião na sua extração, uma vez que a marcação cutânea possibilita a extração de imediato. Por outro lado, a RM é um método imagiológico dispendioso, não disponível em muitos hospitais, que apesar de permitir evidenciar a presença do implante, não é uma mais valia na localização e orientação da extração de implantes não palpáveis.

Nos casos em que a ecografia não permite localizar o implante, deve ser ponderada a realização de uma RM. Merki-Feld et al⁷ concluíram que este método de imagem era mais sensível que a ecografia, o que não é corroborado pelo nosso estudo.

Com o lançamento do implante radiopaco esperamos que surjam menos inserções de implantes em planos profundos e não palpáveis. O novo *design* do aplicador e a formação de médicos sobre a técnica correta de inserção do implante contribuirão para minorar o número de implantes não palpáveis. No caso de não ser detetável, a confirmação da sua presença é possível por um RX do membro superior, permanecendo a ecografia como método de localização e orientação da extração.

REFERÊNCIAS

- James P, Trenery J. Ultrasound localisation and removal of non-palpable Implanon implants. *Aust N Z J Obstet Gynaecol* 46: 225-228; 2006.
- Shulman L, Gabriel H. Management and localization strategies for nonpalpable Implanon rod. *Contraception* 73: 325-330; 2006.
- Levine J, Sinofsky F, Christ M, The ImplanonTM US Study Group. Assessment of ImplanonTM insertion and removal. *Contraception* 78: 409-417; 2008.
- Brache V, Faundes A, Alvarez F. Risk-benefit effects of implantable contraceptives in women. *Expert Opin Drug Saf* 2003; 2:321-32.
- Collins DC. Sex hormone receptor binding, progestin selectivity, and new oral contraceptives. *Am J Obstet Gynecol* 1994;170:1508-13.
- Croxatto HB, Urbancsek J, Massai R, Coelingh Bennick H, van Beek A, and Implanon Study Group. A multicentre efficacy and safety study of single contraceptive implant Implanon. *Hum Reprod* 1999;14:976-81.
- Merki-Feld G, Brekenfeld C, Migge B, Keller P. Nonpalpable ultrasonographically not detectable Implanon rods can be localized by magnetic resonance imaging. *Contraception* 63: 325-328; 2001.
- Singh M, Mansour D, Richardson D. Location and removal of non-palpable Implanon[®] implants with the aid of ultrasound guidance. *J Fam Plann Reprod Health Care* 32 (3): 153-156; 2006.
- Resumo das características do medicamento – Implanon[®] 68 mg implante para via subcutânea.
- Mansour D. Nexplanon[®]: what Implanon[®] did next. *J Fam Plann Reprod Health Care* 36(4): 187-189; 2010.
- Rowlands S, Suján M, Cooke M. A risk management approach to the design of contraceptive implants. *J Fam Plann Reprod Health Care* 36(4): 191-195; 2010.
- Resumo das características do medicamento – ImplanonNXT[®] 68 mg implante para via subcutânea.
- Westerway SC, Picker R, Christie J. Implanon implant detection with ultrasound and magnetic resonance imaging. *Aust N Z J Obstet Gynaecol* 2003; 43:346-50.
- Mansour D. UK provision for removal of non-palpable contraceptive implants. *J Fam Plann Reprod Health Care* 3(1): 3-4; 2009.